



## Próteses oculares de biomodelos produzidos em manufatura aditiva com Acrilonitrila Butadieno Estireno

Taiane Santos Silva <sup>1</sup>, Yasmin Souza Prates<sup>2</sup>, Maise Medeiros Gomes da Silva<sup>2</sup>, Tales Dias do Prado<sup>3</sup>

<sup>1</sup>PIVIC/UniRV, graduanda do curso de Medicina Veterinária, Universidade de Rio Verde. [ss.taiane@gmail.com](mailto:ss.taiane@gmail.com)

<sup>2</sup>Graduanda do curso de Medicina Veterinária, Universidade de Rio Verde

<sup>3</sup>Orientador, docente Dr. da Faculdade de Medicina Veterinária, Universidade de Rio Verde. [talesprado@univ.edu.br](mailto:talesprado@univ.edu.br)

### Reitor:

Prof. Me. Alberto Barella Netto

### Pró-Reitor de Pesquisa e Inovação:

Prof. Dr. Carlos César E. de Menezes

### Editor Geral:

Prof. Dra. Andrea Sayuri Silveira Dias Terada

### Editores de Seção:

Profa. Dra. Ana Paula Fontana

Prof. Dr. Hidelberto Matos Silva

Prof. Dr. Fábio Henrique Baia

Pra. Dra. Muriel Amaral Jacob

Prof. Dr. Matheus de Freitas Souza

Prof. Dr. Warley Augusto Pereira

### Fomento:

Programa PIBIC/PIVIC UniRV/CNPq 2022-2023

**Resumo:** O estudo investigou a aplicação da manufatura aditiva (MA) na criação de próteses oculares utilizando biomodelos de Acrilonitrila Butadieno Estireno (ABS) em coelhos. A MA, uma tecnologia baseada na fabricação por adição de camadas a partir de modelos virtuais, oferece a capacidade de criar geometrias complexas sem a necessidade de moldes. Essa tecnologia tem se destacado em diversas áreas, incluindo saúde, onde é utilizada para planejamento cirúrgico, criação de próteses e na educação, como ferramenta de estudo em anatomia. O estudo utilizou cinco coelhos da raça Nova Zelândia Branco, submetendo-os à inserção de próteses oculares impressas em ABS após enucleação. Os animais foram monitorados durante um período de 30 dias, avaliando parâmetros fisiológicos, como frequência cardíaca, respiratória e temperatura corporal, além do comportamento de piscar. Os resultados indicaram que os parâmetros fisiológicos permaneceram dentro dos valores de referência, sugerindo uma boa aceitação biológica das próteses. Notavelmente, não houve edema na região cirúrgica, contrariando algumas expectativas baseadas em estudos anteriores que indicavam possíveis efeitos adversos do glutaraldeído usado para esterilização das próteses. No entanto, o estudo também identificou um desafio importante: o desprendimento de três implantes, o que representou 60% dos casos. Essa ocorrência levanta preocupações sobre a tolerância do organismo a esses materiais. Portanto, é essencial realizar pesquisas adicionais, incluindo amostras maiores e acompanhamento prolongado, para avaliar a segurança e eficácia das próteses de ABS impressas em 3D. Em conclusão, os resultados sugerem que a aplicação da MA na criação de próteses oculares utilizando biomodelos de ABS em coelhos é



promissora, com parâmetros fisiológicos estáveis. No entanto, a questão do desprendimento de implantes precisa ser abordada para garantir a segurança dessas próteses em futuros contextos clínicos.

**Palavras-Chave:** ABS. Lagomorfo. Olho.

### ***Ocular prostheses from biomodels produced through additive manufacturing with Acrylonitrile Butadiene Styrene***

**Abstract:** *The study investigated the application of Additive Manufacturing (AM) in creating ocular prostheses using Acrylonitrile Butadiene Styrene (ABS) biomodels in rabbits. AM, a technology based on layer-by-layer fabrication from virtual models, offers the capability to create complex geometries without the need for molds. This technology has found prominence in various fields, including healthcare, where it is used for surgical planning, prosthesis creation, and in education as a tool for anatomical study. The study involved five New Zealand White rabbits, subjected to the insertion of ABS-printed ocular prostheses following enucleation. The animals were monitored for a period of 30 days, assessing physiological parameters such as heart rate, respiratory rate, body temperature, and blink behavior. The results indicated that physiological parameters remained within reference values, suggesting good biological acceptance of the prostheses. Interestingly, there was no edema in the surgical area, contrary to some expectations based on previous studies suggesting potential adverse effects of glutaraldehyde used for prosthesis sterilization. However, the study also identified a significant challenge: the detachment of three implants, representing 60% of cases. This occurrence raises concerns about the organism's tolerance to these materials. Therefore, it is essential to conduct further research, including larger sample sizes and extended follow-up, to assess the safety and efficacy of 3D-printed ABS prostheses. In conclusion, the results suggest that the application of AM in creating ocular prostheses using ABS biomodels in rabbits is promising, with stable physiological parameters. However, the issue of implant detachment needs to be addressed to ensure the safety of these prostheses in future clinical contexts.*

**Keywords:** Eye. Lagomorph. TPU.

### **Introdução**

A manufatura aditiva (MA) apresenta mais de 20 sistemas no mercado de produção por adição, todas elas se baseiam no mesmo princípio de fabricação por camadas planas a partir de um biomodelo virtual. A fabricação por adição de camadas permite construir geometrias complexas, sem o auxílio de ferramentas como moldes (Santos et al., 2018).

Com o passar dos anos, a prototipagem rápida está se tornando uma descoberta ímpar para a evolução de diversas áreas, como na indústria, comunicação, arte, projetos e também, mais recentemente, na área da saúde em planejamento cirúrgico, na criação de próteses e em sala de aula, para o estudo em anatomia e produção de implantes (Silva; Kaminsk, 2008).

O princípio dessa tecnologia baseia-se na modelagem de objetos a partir de desenhos gerados em CAD ou de dados digitalizados por varrimento, conceito conhecido como Engenharia Reversa. Assim, as impressoras 3D podem gerar o protótipo sem a necessidade de moldes, até mesmo para a fixação, pois, a própria tecnologia cria o suporte do objeto (Raulino, 2011).

Destaca-se que os avanços tecnológicos, foram criados pela indústria com o propósito de diminuir o tempo, melhorando a qualidade e reduzindo o preço do produto final para o consumidor, se expandiu também a área da medicina. Nesse sentido, algumas pesquisas foram realizadas, com objetivo de desenvolver novas possibilidades para o planejamento cirúrgico, utilizando para isso imagens de tomografia computadorizada (CT) e ressonância magnética (MRI), possibilitando que os dados sejam transformados em imagens tridimensionais, proporcionando inúmeros benefícios na área biomédica e na medicina veterinária, sendo uma das aplicabilidades a criação de biomodelos de próteses e órteses (Lima, 2003).



A impressão 3D tem alcançado áreas na indústria automobilística, aeroespacial entre outras. A tecnologia tem se expandido nos últimos anos e espera-se que ela também revolucione a área da saúde. O uso médico da impressão em 3D, tanto real quanto potencial, pode ser organizado em várias categorias amplas, incluindo: fabricação de tecidos vivos e órgãos; criação e personalização de próteses, implantes e modelos anatômicos; e uso farmacêutico (Matozinhos et al., 2017).

Para Brito et al. (2011) os biopolímeros são polímeros ou copolímeros produzidos a partir de matérias-primas de fontes renováveis, tais como: milho, cana-de-açúcar, celulose, quitina e outras. As fontes renováveis são assim conhecidas por possuírem um ciclo de vida mais curto, quando comparado com fontes fósseis como o petróleo, que leva milhares de anos para se formar.

A Acrilonitrila Butadieno Estireno, ou ABS, é um termoplástico de engenharia com características excepcionais. A acrilonitrila fornece resistência química e rigidez, o butadieno apresenta excelente resistência ao impacto e o estireno facilita o processamento e aumenta a rigidez. O ABS é usado em partes automotivas, brinquedos, geladeiras, fornos de micro-ondas, cafeteiras, televisões, monitores, mouses e outros eletrodomésticos.

Este projeto de pesquisa visa a utilização da tecnologia de Manufatura Aditiva (Impressão 3D) para o desenvolvimento de próteses oculares de biomodelos de ABS, a fim de analisar os resultados visando a resistência microbiológica e uma possível rejeição do sistema imune do animal, para que futuramente estes materiais sejam de fácil obtenção para impressões de próteses e órteses.

### Material e Métodos

O presente trabalho foi submetido à aprovação pelo Comitê de Ética de Animais (CEUA) da Universidade de Rio Verde (UniRV) e seguiu os princípios éticos do Colégio Brasileiro de Experimentação Animal (COBEA), sob protocolo N° 01/22.

**Animais:** Para realização deste estudo, foram utilizados cinco coelhos (*Oryctolagus cuniculus*) da raça Nova Zelândia Branco, de ambos os sexos, de aproximadamente 10 meses de vida e massa corporal aproximada de 4,5 quilogramas, oriundos do Setor de Cunicultura da Universidade de Rio Verde.

Os animais permaneceram no Setor de Cunicultura da Universidade de Rio Verde, em gaiolas individuais, com correntes penduradas para minimizar o estresse, por um período de oito semanas. Durante todo o experimento, os animais permaneceram nas gaiolas individuais, recebendo ração e água ad libitum, com reposição duas vezes ao dia, e limpeza do local diariamente.

**Impressão dos implantes:** Os biomodelos foram feitos pela Impressora 3D ZONESTAR DIY 802QR2, que possui dois bicos de extrusão com movimentação nos eixos X-Z e mesa de trabalho aquecida com movimentação no eixo Y, com a técnica de Modelagem por Fusão de Deposição – FDM, com filamento de Acrilonitrila Butadieno Estireno .

**Implantes e Método de esterilização:** Os implantes foram impressos em formato de globos (Figura 1A) oculares e inseridos nas órbitas dos olhos esquerdos após retirada do olho (enucleação). Como método de esterilização, os implantes foram imersos em glutaraldeído por 24 horas e, antes de serem implantados nos animais, foram lavados com água destilada estéril, para evitar a toxicidade do material ao entrar em contato com o tecido vivo

**Pré-operatório e protocolo anestésico:** Após a constatação da higidez dos animais pelo exame físico completo, foi realizada tricotomia na região da orelha para acesso à veia auricular caudal. Os animais foram encaminhados para o centro cirúrgico da Clínica Veterinária de Animais de Pequeno Porte da UniRV. Ato seguido, utilizou-se o protocolo anestésico de acepromazina (na dose de 0,04 ml/kg), cloridrato de tramadol, (na dose de 4 mg/kg), midazolam (na dose de 0,4 mg/kg) e cetamina (na dose de 22 mg/kg), por via IM, seguido de bloqueio anestésico local infiltrativo, com 0,5ml de lidocaína a 2,0%. Os animais foram monitorados durante todo o procedimento e a manutenção anestésica realizada com cetamina (na dose de 11 mg/kg, por via endovenosa).

**Procedimento cirúrgico:** A enucleação transconjuntival foi realizada mediante exposição adequada do globo ocular (SLATTER, 1998) (Figura 1B). Em seguida, realizou-se incisão da conjuntiva perilimbar, dissecação junto ao globo e desinserção de todos os músculos extraoculares. A rotação medial do globo ocular foi realizada para a exposição do nervo óptico, o qual foi pinçado e ligado com fio de poliglicaprone – 25, 2-0, para posterior secção (Figura 1C). Pequenas hemorragias oriundas da

conjuntiva foram controladas por hemostasia compressiva com gaze estéril. A terceira pálpebra e o tarso palpebral foram mantidos, assim como a glândula lacrimal. A prótese ocular foi fixada por meio de fio de náilon na conjuntiva remanescente, através pequenos três orifícios situados na própria prótese (Figura 1D).

**Pós-cirúrgico:** Os animais foram monitorados até o restabelecimento completo da consciência, quando foram encaminhados novamente às suas respectivas baias. Foram administrados Enrofloxacina 2,5% (3 mg/Kg, via intramuscular, uma vez ao dia por 7 dias), Cloridrado de Tramadol (3 mg/Kg, via subcutânea, três vezes ao dia por 3 dias) e Cetoprofeno (1mg/Kg, via intramuscular, uma vez ao dia por 4 dias). Os olhos foram limpos duas vezes ao dia com solução fisiológica estéril e receberam spray de rifamicina, durante 7 dias, para auxiliar a cicatrização completa.

**Avaliação clínica:** Diariamente, os animais foram monitorados e avaliados quanto aos parâmetros fisiológicos (frequência cardíaca, frequência respiratória, temperatura e capacidade de urinar e defecar). As feridas foram avaliadas quanto à presença de secreção, tipo de secreção e dia final da cicatrização. Possíveis processos infecciosos foram identificados e tratados.

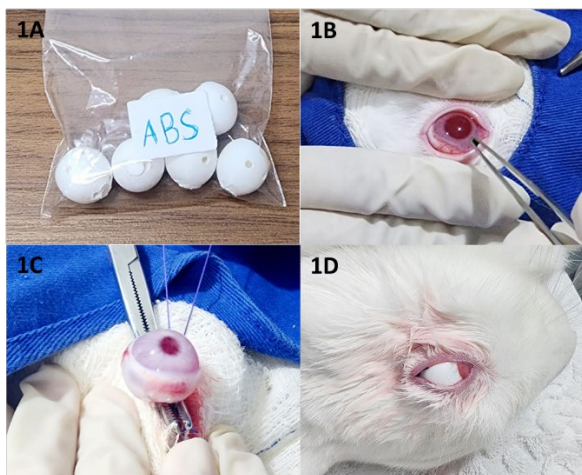


Figura 1. A – Globos oculares impressos com filamento de Acrilonitrila Butadieno Estireno . B – Exposição adequada do globo ocular, para a realização da enucleação. C – Ligadura da veia e artéria ocular, assim como do nervo óptico, com poliglecaprone 25. Aspecto final imediatamente após a fixação da prótese de TPU.

Fonte: autoria própria.

**Eutanásia dos animais:** Ao término do período de avaliação de 30 dias, os animais foram encaminhados para eutanásia. Para isto, realizou-se uma superdosagem anestésica de cetamina no volume de 66 ml/Kg, por via intravenosa, na veia auricular caudal, seguida da administração de cloreto de potássio. Na sequência foram avaliados os parâmetros vitais, como frequência cardíaca, frequência respiratória e pulso, realizando a confirmação do óbito dos animais.

**Coleta de amostra e análise histopatológica:** Após a realização da eutanásia, realizou-se avaliação macroscópica da área dos implantes e os mesmos foram removidos das órbitas oculares junto ao tecido mole adjacente.

### Resultados e Discussão

Os espécimes animais foram submetidos a um protocolo de acompanhamento diário a fim de avaliar minuciosamente quaisquer variações que pudessem surgir no que concerne ao seu consumo alimentar, ingestão hídrica e à competência para excretar urina e fezes subsequente à realização do procedimento cirúrgico. É válido ressaltar que, não foram identificadas alterações substanciais nas rotinas desses parâmetros fisiológicos em questão. Contudo, convém notar que não se procedeu ao registro numérico estrito das quantidades precisas de alimento ingerido e de água consumida,





tampouco da frequência e da capacidade evacuatória urinária e fecal durante a condução do presente estudo.

Os indicativos fisiológicos, a saber, a frequência cardíaca, a frequência respiratória e a temperatura corpórea, foram criteriosamente monitorados a partir do décimo dia subsequente à realização da intervenção cirúrgica e demonstraram-se consistentes com os intervalos de valores de referência preconizados por Meredith; Flecknell (2014).

Nesse contexto, é digno de menção o trabalho de Santos, datado em 2023, que atenta para os desafios impostos pelo estresse em animais domésticos, tendo sido evidenciado em vários estudos a capacidade do estresse em resultar na redução da produção, desordens reprodutivas, distúrbios comportamentais e alterações fisiológicas de magnitude considerável. Mesmo submetidos a condições de estresse relacionadas à intervenção cirúrgica, os coelhos objeto desta pesquisa manifestaram padrões fisiológicos que, de acordo com a literatura previamente estabelecida, permaneceram em concordância com os parâmetros observados em condições ideais.

A ausência de edema na região cirúrgica observada nos animais durante o período pós-operatório contradiz algumas afirmações de autores que indicam que materiais esterilizados com glutaraldeído podem causar alterações clínicas no local de implantação. Silva et al. (2005) documentaram a ocorrência de edema relacionado à utilização de glutaraldeído como método de esterilização de implantes. De acordo com as orientações da ANVISA (2007), o glutaraldeído possui propriedades esterilizantes, com um tempo de exposição recomendado de 8 a 10 horas, além de servir como desinfetante de alto nível, com um tempo de exposição de 30 minutos. É indicado para a esterilização de artigos críticos e semicríticos sensíveis ao calor, bem como para desinfecção de alto nível e descontaminação. No entanto, devido à sua natureza alergênica, conforme indicado pela ANVISA (2007), ele pode desencadear reações locais semelhantes às observadas nos animais deste estudo. A observação de ausência de edema neste estudo sugere uma possível tolerância dos tecidos à exposição ao glutaraldeído, contrariando as expectativas baseadas nas descobertas anteriores.

Nenhum dos animais manifestou qualquer forma de exsudação no local da intervenção cirúrgica, seja ela serosa ou purulenta. Esse fenômeno contrasta com as constatações de Silva et al. (2014), que documentaram uma incidência relativamente alta de infecções em sítios cirúrgicos em pacientes da área de medicina veterinária.

A análise do comportamento de piscar foi incluída como um dos parâmetros submetidos à avaliação ao longo do experimento. Observou-se que, já no primeiro dia subsequente à cirurgia, todos os animais demonstraram a restauração da capacidade de piscar. Essa observação concorda com as descobertas de COSTA et al. (2006), que destacaram a importância fundamental do piscar periódico na manutenção e renovação do filme lacrimal. Dado que o escopo da pesquisa está intrinsecamente relacionado à utilização de próteses confeccionadas por meio da tecnologia de impressão 3D, é de suma importância preservar a funcionalidade do filme lacrimal para assegurar a integridade e a adequação da prótese às condições reais do paciente.

Durante o experimento, é fundamental ressaltar que ocorreu o desprendimento de três implantes, o que equivale a 60% dos casos. Esse resultado suscita preocupações relevantes em relação à possível resposta do organismo a esse material, conforme sugerido por SILVA et al. (2010). Os achados deste estudo indicam que a aplicação da tecnologia de Manufatura Aditiva para a fabricação de próteses oculares a partir de biomodelos de Acrilonitrila Butadieno Estireno representa uma estratégia promissora e viável. Entretanto, é de suma importância destacar a necessidade de conduzir investigações adicionais, que incluam uma amostragem mais ampla e uma extensão do período de acompanhamento, a fim de reforçar a validação da segurança e eficácia dessas próteses. Caso os resultados favoráveis se mantenham, essas próteses podem, potencialmente, se tornar uma alternativa acessível para a obtenção de órteses ou próteses oculares personalizadas em futuros contextos clínicos.

### Conclusão

Conclui-se os resultados deste estudo sugerem que a aplicação da tecnologia de Manufatura Aditiva na criação de biomodelos de Acrilonitrila Butadieno Estireno implantados nas órbitas de coelhos é uma abordagem promissora para o desenvolvimento de próteses oculares. A estabilidade dos



parâmetros fisiológicos, indica uma aceitação biológica favorável. No entanto, a questão do desprendimento de implantes levanta preocupações sobre a tolerância do organismo a esses materiais. Pesquisas futuras, com amostras mais amplas e monitoramento prolongado, são necessárias para consolidar a segurança e eficácia dessas próteses, com a esperança de que elas possam se tornar uma alternativa acessível e personalizada em contextos clínicos futuros.

#### Agradecimentos

À Universidade de Rio Verde (UniRV) pela oportunidade de estudo através do Programa de Iniciação Científica Voluntária (PIVIC/UniRV).

#### Referências Bibliográficas

- ANVISA. Agência Nacional de Vigilância Sanitária. Conceitos Técnicos. Disponível em: < [http://www.anvisa.gov.br/saneantes/conceito.htm#O QUE SÃO SANEANTES](http://www.anvisa.gov.br/saneantes/conceito.htm#O_QUE_SÃO_SANEANTES) >.
- BRITO, G.F.; AGRAWAL, P.; ARAÚJO, E.M.; MÉLO, T.J.A. Biopolímeros, polímeros biodegradáveis e polímeros verdes. **Revista Eletrônica de Materiais e Processos**, v. 6.2, p. 127 –139, 2011.
- COSTA, P. G. et al. Avaliação do filme lacrimal de pacientes com distonia facial durante tratamento com toxina botulínica tipo A. **Arquivos Brasileiros de Oftalmologia**, v. 69, p. 319-322, 2006.
- Crystallinity and Thermomechanical Analysis of Annealed Poly (ethylene terephthalate) films, **European Polymer Journal**, v. 44, p. 1475–1486, 2008.
- LIMA, M.V.A. **Modelo de fatiamento adaptativo para prototipagem rápida - implementação no processo de modelagem por fusão e deposição (fdm)**. 2009. 95f. Dissertação (Mestrado em Engenharia Mecânica e de Materiais) - Universidade Tecnológica Federal do Paraná, Curitiba, 2009.
- MATOZINHOS, I.P.; MADUREIRA, A.A.C.; SILVA, G.F.; MADEIRA G.C.C.; OLIVEIRA, I.F.A.; CORRÊA, C.R. Impressão 3D: Inovações no campo da Medicina. **Revista Interdisciplinar Ciências Médicas** – MG, v. 1, n. 1, p. 143-162, 2017.
- MEREDITH, A.; FLECKNELL, P. BSAVA **Manual of rabbit medicine**. 2nd ed. Iowa: WileyBlackwell, 2014. 336 p.
- RAULINO, B. R. **Manufatura Aditiva: Desenvolvimento de uma máquina de prototipagem rápida baseada na tecnologia FDM (modelagem por fusão e deposição)**. 2011. 105p. Trabalho de Graduação ( Graduação em Engenharia de Controle e Automação) - Faculdade de Tecnologia, Universidade de Brasília, Brasília, 2011.
- SANTOS, E.O. Metabolismo do estresse: impactos na saúde e na produção animal. Universidade Federal do Rio Grande do Sul, 2005. [Disponível em: 1](#). Acesso em: 05 out. 2023.
- SANTOS, M.A.R.; TOKIMATSU, R.C.; TREICHEL, T.L.E. Estudo de caso: a utilização de biomodelo no planejamento de órtese para tratamento de laminite bovina. In: CONGRESSO BRASILEIRO DE ENGENHARIA E CIÊNCIA DOS MATERIAIS, 23., 2018, Foz do Iguaçu. **Anais...** Foz do Iguaçu: IPEN, 2018. p. 8.706-8.



SILVA, A. C. et al. Análise das intercorrências e complicações em instalação de implantes dentais: um estudo retrospectivo. *Revista de Cirurgia e Traumatologia Buco-maxilo-facial*, v. 10, n. 4, p. 11-20, 2010. Acesso em: 5 out. 2023.

SILVA, G.C.; KAMINSKI, P.C. **Prototipagem rápida aplicada às peças utilizadas em ensaios estáticos de embalagens para acondicionamento e transporte de peças automotivas.** 2008. 174f. Dissertação (Mestrado em Engenharia Automotiva) – Escola Politécnica da Universidade de São Paulo, São Paulo, 2008.

SILVA, G.C.; KAMINSKI, P.C. **Prototipagem rápida aplicada às peças utilizadas em ensaios estáticos de embalagens para acondicionamento e transporte de peças automotivas.** 2008. 174f. Dissertação (Mestrado em Engenharia Automotiva) – Escola Politécnica da Universidade de São Paulo, São Paulo, 2008.

SILVA, L. C. et al. **Incidência de infecção do sítio cirúrgico e fatores de risco associados na clínica cirúrgica de pequenos animais.** *Arquivo Brasileiro de Medicina Veterinária e Zootecnia*, v. 66, n. 6, p. 1815-1822, 2014.